Aus dem Pathologischen Institut der Universität Marburg
Direktor: Professor Dr. Versé
und dem Kreiskrankenhaus Salzwedel/Altmark
Direktor: Dr. Sudhoff

Ueber ein wahres, angeborenes Rectumdivertikel,

seine entwicklungsgeschichtliche Entstehung und seine klinische Bedeutung als Geburtshindernis

(Mit zwei Abbildungen und fünf Textzeichnungen)

INAUGURAL-DISSERTATION
ZUR ERLANGUNG DES DOKTORGRADES
IN DER GESAMTEN MEDIZIN
DER HOHEN MEDIZINISCHEN FAKULTÄT
DER PHILIPPS-UNIVERSITÄT ZU MARBURG

vorgelegt von

ALFONS-ROLF STEINBACH
approb. Arzt aus Chemnitz

Marburg 1938
Buchdruckerei Hermann Bauer.

Angenommen von der Medizinischen Fakultät
der Universität Marburg am 4. Juli 1938.

Referent: Prof. Dr. Versé.

Gedruckt mit Genehmigung der Fakultät.

R. UNIV.
BIBLIOTHEEK
LEIDEN

Meinem Bruder
Edgar Steinbach †

Im folgenden möchte ich über einen Fall berichten, der im Kreiskrankenhaus Salzwedel beobachtet und operiert wurde. Es handelt sich um ein divertikuläres, angeborenes Gebilde des Dickdarmes am Uebergang zum Rectum. Dieser Fall erlangte noch dadurch besondere Bedeutung, daß er ein Geburtshindernis sui generis darstellte.

Zunächst die Krankheitsgeschichte:

Fr. Sch., 22jährige Patientin, in gutem Ernährungs- und Körperzustand. Angeblich immer gesund gewesen. Kinderkrankheiten sind unbekannt. Menarche mit 16 Jahren, regelmäßig, alle 28 Tage, ohne Beschwerden. Verdauungsstörungen, insbesondere Darmbeschwerden, sind der Frau vollkommen unbekannt.

Bei der Geburt des ersten Kindes 1929 kam es zu einem Stillstand, da der Kopf nicht ins kleine Becken eintrat. Nachdem die Frau zwei Tage gekreißt hatte, beendete Dr. Sudhoff die Geburt durch Kaiserschnitt, es wurde ein lebendes Kind entwickelt. Da die Blase bereits 24 Stunden gesprungen war, wurde der Uterus in den Peritonealschlitz eingenäht.

Patientin überstand die Operation ohne Komplikationen und wurde bei bestem Wohlbefinden entlassen.

1937 kam Patientin wiederum in die Sprechstunde von Dr. Sudhoff. Sie hatte Sorge, daß sie wieder gravid sei. Insbesondere befürchtete sie aber, daß der Uterus eine zweite Schwangerschaft wegen des früheren Kaiserschnittes nicht aushalten könne, und daß sie eine zweite Geburt nicht überleben würde, da seinerzeit das Kind nicht spontan geboren werden konnte.

Befund am 24. V. 1937: Letzte Regel Ende Februar 1937. Große, reizlose Narbe im Mittelbauch. Der Uterus ist äußerlich tastbar, anscheinend hochgezogen, da er 1929 eingenäht wurde. Die gynäkologische Untersuchung zeigt einen sehr großen Uterus (dem Schwangerschaftsmonat entsprechend), hinter dem ein Tumor liegt. Zur Narkoseuntersuchung bestellt.

25. V. 1937: Aufnahme ins Kreiskrankenhaus Salzwedel. Mittelgroße, mittelkräftige Frau, deren Brustorgane keinen krankhaften Befund bieten. Am Abdomen eine große, reizlose Narbe in der Mittellinie. Man tastet den einer Gravidität im 4. Monat entsprechenden Uterus, der allerdings etwas hoch steht. Die Narkoseuntersuchung ergibt, daß hinter dem Uterus ein großer Tumor liegt, der sich aus dem kleinen Becken, das er mit dem

Uterus ganz ausfüllt, mit dem Uterus hochschieben läßt. Es kann nicht sicher gesagt werden, ob der Tumor dem Uterus selbst angehört oder hinter der Cervix des Uterus liegt. Urin frei von Eiweiß und Zucker.

Blutbild: Haemoglobin 67%, Leukoz. 4600; Erythroz. 4 540 000.

Ausstrich: Jugendliche 3%, stabkern. Leukoz. 2%, segmentkern. 68%, Lymph. 23%, mononukl. 4%.

Blutsenkung: 2 Stunden 27 Minuten.

Vorbehandlung zur Operation.

28. V. 1937: Operation (Dr. Sudhoff).

In ungestörter Aethertropfnarkose Eröffnung der Bauchhöhle nach Exzision der alten Operationsnarbe. Es wird nun ein sehr eigentümlicher Befund erhoben: Sigmaschlinge außerordentlich groß, liegt rechts vom Uterus und ist mit dicken Kotmassen gefüllt, die äußerst zäh und hart sind. Uterus etwa im 4. Monat gravid, er kann ohne Beschwerden hervorgeholt werden. Man findet jetzt im kleinen Becken einen harten Tumor links, der retroperitoneal liegt. Bei näherer Besichtigung zeigt sich, daß das sehr breite Sigma, das nach rechts gedrängt war, an seinem Fußpunkt in diesen Tumor übergeht, und daß kaudalwärts von diesem Tumor ein viel schmäleres Rectum in das Becken herabzieht. — Es wird nun das Peritoneum gespalten und festgestellt, daß ein etwa 18 cm langes, über kleinkindskopfgroßes Divertikel im kleinen Becken liegt. Es läßt sich aus dem Becken vorwälzen, wird vorsichtig gelöst und dann an seiner Basis, die etwa 10—12 cm breit ist, abgetragen. Die Resektionsstelle wird vom Peritoneum wieder gedeckt. Die dicken Kotmassen, die sich in dem langen Sigma befinden, werden nach Möglichkeit in die Ampulle hineingeschoben, um die Darmentleerung nicht unnötig zu erschweren. Schluß des Bauches in Etagen.

Das entfernte tumorartige Gebilde zeigt eine längsovale Form, ist mit fast steinharten Kotmassen gefüllt und mißt 19×10,5 cm. — Verlauf: Nach der Operation leichte Blutung aus dem Genitale, ziehende Schmerzen im Leib und Kreuz, Eisblase.

30. V. 1937: Patientin hat die Operation gut überstanden, hat heute spontan Stuhl entleert; sie erhält weiter Magnesia usta. Keine Blutungen mehr aus dem Genitale. Komplikationsloser Verlauf.

4. VI. 1937: Primäre Wundheilung, Nähte entfernt.

9. VI. 1937: Patientin ist völlig beschwerdefrei. Schwangerschaft intakt. Steht auf.

12. VI. 1937: Patientin wird heute geheilt mit Leibbinde entlassen. Narbe fest und reizlos. Stuhltätigkeit völlig normal.

27. XI. 1937: Patientin wurde draußen heute ohne ärztliche Hilfe durch Hebamme von einem gesunden Mädchen entbunden.

Der pathologisch-anatomische Befund besagt folgendes: Es handelt sich um ein 18 cm langes, röhrenförmiges Darmstück mit einem Durchmesser von 9 cm, das blind endigt. Es besitzt auf einer Seite eine Oeffnung mit einem Durchmesser von ca. 6 cm, die die ursprüngliche Abtragungsstelle vom Rectum darstellt. Diese Oeffnung liegt etwas seitlich am Anfang des Darmstücks. Das ganze Stück zeigt eine leichte Knickung zur gleichen Seite wie die Ansatzöffnung, sodaß man annehmen kann, daß das Divertikel, am Darm aufgehängt, nach abwärts ins kleine Becken geragt hat. Ein Serosaüberzug fehlt, dafür zeigt die Außenseite ausgedehnte, fibröse Reste strangartiger Verbindungen, besonders an der Kuppe; an der Oberfläche, besonders auf der Seite der Knikkung, finden sich zahlreiche Katgutunterbindungen. Das Darmstück wird von seiner Ansatzstelle aus an der Seite der Knickung bis zur Kuppe aufgeschnitten, dabei zeigt sich in seinem Inneren, entsprechend der äußeren Form, ein großer, sehr fester, graugrünlicher Kotballen, der ein Gewicht von 875 g nach der Formalinfixierung hat.

Schon makroskopisch sind auf der ganzen Länge des Schnittes sämtliche Darmwandschichten zu erkennen, ein Befund, den auch die histologische Untersuchung bestätigt. Die Innenfläche des divertikulären Sackes ist glatt, Darmzotten fehlen. Es finden sich keinerlei Schleimhautdefekte. Der Kotballen wird zur Erhaltung des Präparates nicht durchschnitten.

Histologischer Befund:

Es ist ein echtes Divertikel, auch an der Kuppe sind sämtliche Darmschichten vorhanden. Die Muskulatur ist sehr dick, die Schleimhaut hat den Charakter der Colonschleimhaut. (Journ. No des Path. Inst. Marburg: 1693/37, Eingangsdatum: 27. 12. 37.)

Die genaueren Verhältnisse sind aus den Abbildungen 1 und 2 ersichtlich. Der Unterschied zwischen den bei der Operation genommenen Maßen des Divertikels und den vom Pathologischen Institut aufgezeichneten erklärt sich daraus, daß das Präparat inzwischen 7 Monate in Formalin aufgehoben und entsprechend geschrumpft war.

Der oben beschriebene Fall ist aus mehr als einem Grunde interessant. Es handelt sich um das jedenfalls äußerst seltene Vorkommnis eines großen, echten Rectumdivertikels, das sich zu einem beträchtlichen Umfang entwickelt hat und mit eingedickten Kotmassen prall gefüllt war. Es verdankt seine Entstehung offenbar einer Spaltung des Darms.

Die Verdickung seiner Muskulatur weist auf energische Versuche zur Entleerung hin. Bemerkenswert ist, daß sein Dasein der Frau niemals Beschwerden, vor allem auch keine Darmstörungen gemacht hatte, sondern nur gelegentlich einer Geburt hindernd auftrat.

Wenn Dr. Sudhoff diesen Befund nicht schon 1929 erhoben hat, liegt es daran, daß die Blase bereits 24 Stunden gesprungen war und Dr. Sudhoff deshalb den Uterus sofort in den Peritonealschlitz einnähen mußte. Aber schon damals fühlte er einen Tumor neben dem Kopf des Kindes im Becken, konnte aber die Art des Tumors nicht genau feststellen. Der Aufforderung, sich 2 Monate nach der Geburt zu einer Untersuchung vorzustellen, kam die Frau nicht nach, da sie vollkommen beschwerdefrei war und glaubte, eine Untersuchung sei deshalb nicht mehr erforderlich.

Auch in der zweiten Schwangerschaft kam die Patientin nicht etwa wegen Beschwerden, sondern lediglich aus Furcht vor einer zweiten Schnittentbindung in die Sprechstunde zu Dr. Sudhoff.

In der Literatur sind solche oder ähnliche Fälle kaum bekannt.

Fütterer und Mitteldorpf berichten über ein wahres, angeborenes Divertikel des Dickdarmes und Wallmann über mehrere wahre Divertikel ebenfalls am Dickdarm.

Während bei ersteren über die Genese gar nichts gesagt worden ist, lediglich eine genaue Beschreibung des pathologisch-anatomischen Befundes gegeben wurde, ist aus der außerordentlich kurzen Mitteilung Wallmanns nicht mit Sicherheit zu entnehmen, ob es sich überhaupt um wahre Divertikel gehandelt hat. — Zufall berichtet in seiner Arbeit über zwei interessante Fälle von Neumann, auf die ich später noch zurückkommen werde.

Bei der Untersuchung über die Genese der Divertikel des gesamten Digestionstraktes kam ich zu dem Schluß, daß keine der angegebenen Theorien zu dem oben beschriebenen Fall paßt und auch nur im entferntesten die besondere Form des Gebildes erklären könnte.

Betrachtet man den Entwicklungsgang des Enddarmes, so könnte man daran denken, daß, ähnlich wie bei der Entstehung der Meckel'schen Divertikel, vielleicht sich ein blindsackartiger Rest des Kloakenganges am Rectum erhalten hätte, der nachträglich nach und nach infolge Einpressens von Darminhalt ausgedehnt worden wäre. Die Höhe des Abgangs, unterhalb des S-romanum, spricht aber gegen diese Annahme. Diesem Umstand wird die Voraussetzung einer Spaltbildung, wie sie Kornfeld und Feßler beschrieben haben, eher gerecht. Ich werde später darauf zurückkommen.

Zunächst möchte ich in großen Umrissen kurz über das Vorkommen von Divertikeln des gesamten Digestionsapparates nach Sitz und Genese berichten.

Wenn man die Literatur der Divertikel überblickt, fällt auf, daß der größte Teil aller Arbeiten falsche, nur ein geringer Teil wahre Divertikel behandeln. Daraus folgt ohne weiteres, daß wahre Divertikel äußerst selten sind, mit Ausnahme des sog. Meckel'-

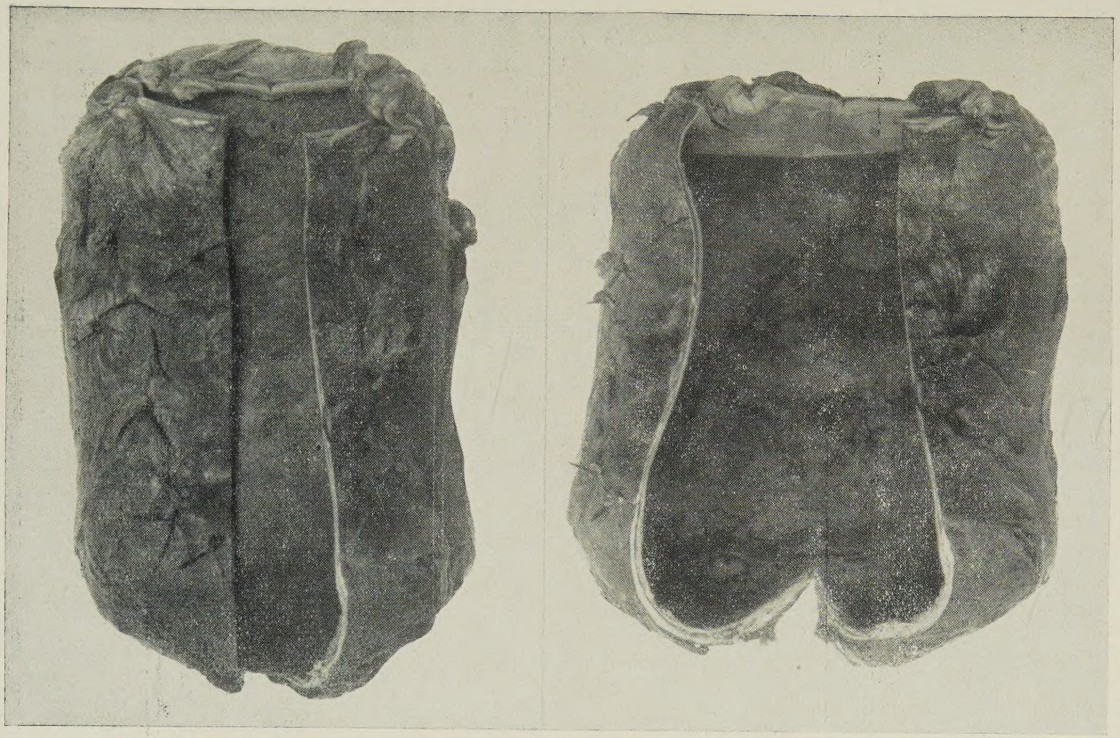

Abb. 1: Das Divertikel an der Hinterwand aufgeschnitten (ca. $^2/_5$ nat. Gr.)

Man sieht auf den ausfüllenden Kotballen im Innern.

Abb. 2: Das Divertikel aufgeklappt und entleert (ca. $^2/_5$ nat. Gr.)

Auf der Schnittfläche sind die Schichten der Darmwand deutlich zu erkennen.

Digitized by the Internet Archive
in 2026

https://archive.org/details/IA41555610_0080

schen Divertikels. Außerdem gehören hierzu noch die verhältnismäßig seltenen Traktionsdivertikel des Oesophagus, die seitlichen Pharynxdivertikel (Anders) und die Pankreasdivertikel des Magens (Nauwerk). — Gewisse seltene Fälle von Dickdarm- und Rectumdivertikeln müßte man hier auch noch mit einreihen (Anders, Zufall, Fütterer und Mitteldorpf).

Von dem Meckel'schen Divertikel weiß man genau, daß es durch Persistenz oder unvollständige Obliteration des Ductus omphalomesentericus herrührt, weshalb es auch als angeborenes, wahres Divertikel bezeichnet wird. Inwieweit es kongenitale des Duodenum und Jejunum-ileum gibt, darüber gehen die Meinungen sehr auseinander; ich möchte auf die verschiedenen Hypothesen nicht eingehen, sondern auf die ausführlichen Arbeiten von Hahn, Anders und Umber hinweisen. — Aber ebensowenig wie man sich darüber im klaren ist, ob es überhaupt kongenitale Duodenal- und Jejunum-Ileum Divertikel gibt, das Meckel'sche ausgenommen, ebensowenig ist man sich über die Genese der erworbenen falschen im klaren. Fest steht allein, daß der Sitz der Darmdivertikel im allgemeinen an einen Locus minoris resistentiae denken läßt, wofür Hansemann auch den Beweis erbrachte.

Im Anschluß möchte ich kurz die einzelnen Divertikel des Verdauungsapparates zusammenstellen:

1. Zenker'sche Pulsionsdivertikel, mit Sitz an der Hinderwand des Pharynx, deren Entstehung auf Defekte in dem Musc. constrict. pharyng. inf. zurückgeführt wird (Anders).

2. Oesophagusdivertikel, von Zenker Traktionsdivertikel genannt, die durch narbige Schrumpfung entzündlicher Verwachsungen der bifurkationsnahen Lymphdrüsen entstehen sollen. Nach Ribbert soll es sich hingegen um Mißbildungen handeln, die alte Verbindungsreste mit der Trachea darstellen. Auch Umber nimmt Stellung gegen die entzündliche Aetiologie Zenker's mit der Begründung, daß er auch unkomplizierte „Bifurkationsdivertikel", wie er sie nennt, gesehen habe, die genau dieselbe runde Ballonform haben wie die Duodenal- und Colondivertikel, ohne daß Zugwirkung oder ähnliche Momente vorhanden gewesen wären. — In diesem Zusammenhang führt er drei Fälle an mit gleichzeitigem Vorkommen von Bifurkationsdivertikeln und Colon- bezw. Duodenaldivertikeln. Daraus leitet er die Tatsache ab, daß „alle diese Divertikelbildungen im Verdauungstrakt sich auf Grund kongenitaler, fehlerhafter Anlagen der Oesophagus- bezw. Darmwand abspielen."

3. Die Divertikel des Magens und der Cardiagegend sind äußerst selten und haben eine ähnliche Genese wie die des Oesophagus. Im Besonderen wären hier die Nauwerk'schen „angeborenen Pankreasdivertikel des Magens" zu nennen, die echte Divertikel des Magens darstellen und ein Nebenpankreas einschließen.

4. Die Duodenaldivertikel sind nicht allzuseltene Befunde. Sie haben ihren Sitz hauptsächlich an der konvexen Seite der Pars superior und descendens in der Nähe der Papilla Vateri. Sie treten einzeln, aber auch multipel auf. Ueber ihre Entstehung ist man sich noch recht im Unklaren, und es gibt heute schon eine reiche Zahl verschiedener Theorien. In fast allen Fällen handelt es sich aber sicherlich um erworbene Divertikel. Dafür spricht schon das hohe Alter, in dem sie gehäuft vorkommen (6.—7. Jahrzehnt!) Wegen der vielen Hypothesen verweise ich auf die ausführlichen Arbeiten von Hahn und Anders.

5. Die Divertikel des Jejunum-Ileum. Hierbei scheint das Meckel'sche Divertikel das einzige echte, angeborene zu sein. Die übrigen Dünndarmdivertikel ähneln denen des Duodenum sehr. Ihren Sitz haben sie meistens an der konkaven Seite des Darmes, am Mesenterialansatz. Sie treten fast immer an der Durchtrittsstelle der Gefäße in den Darm auf, weshalb Hansemann diese Prädilektionsstellen als Locus minoris resistentiae bezeichnete.

Zum Schluß komme ich zu den häufigsten, den Dickdarmdivertikeln, die in Genese und Lokalisation denen des Dünndarmes parallel gehen. Ihren hauptsächlichsten Sitz haben sie in der Pars descendens, im Sigmoid, bisweilen aber auch im Coecum und Rectum. Sie sitzen oft reihenförmig übereinander auf der Höhe der Haustren und stellen Ausstülpungen der Schleimhaut durch Schlitze der Ringmuskulatur dar.

Die beiden wahren Dickdarmdivertikel des Schrifttums habe ich oben schon erwähnt, sodaß ich hier nur noch auf die Möglichkeit hinweisen möchte, daß es sich bei dem von Fütterer und Mitteldorpf beschriebenen Fall um ein in die Gruppe des Megacolon congenitum gehörenden Befund handelt (Anders). Rectum und Analdivertikel, ihrer Genese nach als wahre, angeborene zu bezeichnen, hat Zufall beschrieben. Er führt, wie schon oben erwähnt, zwei Fälle von Mastdarmdivertikeln an, wobei es sich im ersten Fall (Amusat) um ein kleines Mädchen handelt, bei dem das obere Ende des Mastdarmes als Blindsack endigte, während das untere Gebiet ausgebildet war, ohne jedoch mit dem Mastdarm in Verbindung zu treten. Es verjüngte sich zu einem Fistelgang, der hoch oben in der Scheide mündete. — Im zweiten Fall (Godard) handelt es sich um zwei nicht miteinander kommunizierende Rectalschläuche, die parallel nebeneinander verliefen. Während der hintere Teil dem entodermalen Anteil des Mastdarmes entspricht und bis zur Höhe des letzten Steißbeinwirbels herabreichte, gelangte der vordere Schlauch nur bis zur Höhe des oberen Randes der Prostata. Interessant ist bei dieser Arbeit, daß hier das erste Mal auf Störungen während der Teilung der Kloake hingewiesen wird.

Neumann führt dann noch einen ähnlichen Fall an, bei dem es sich um einen birnenförmigen Tumor (9 cm lang, mit

einem Durchmesser von 3 cm in dem untersten Teil und einem solchen von $1^1/_2$ cm in dem oben verjüngten Stiel) handelte, welcher mit dem Rectum 5 cm oberhalb des Analringes an der rechten vorderen Wand kommunizierte. Im Inneren befand sich ein fester Kotballen, der das Gebilde prall ausfüllte.

Wie ich schon oben sagte, handelt es sich in dem von mir angeführten Fall höchstwahrscheinlich ursprünglich nicht um ein Divertikel des Rectums oder Sigmoids, sondern um eine primäre Spaltung des Darmes. Zum besseren Verständnis der Genese möchte ich einige entwicklungsgeschichtliche Tatsachen vorausschicken.

Das erste Darmsystem stellt ein geschlossenes Rohr dar, das aus dem Entoderm und dem visceralen Mesoderm entsteht. (Broman). Bei der weiteren Entwicklung erweitert sich der Enddarm in der Kloakengegend, die nach vorn spitzwinklig umbiegt und an der ventralen Seite mit der Allantois in Verbindung steht. Bei der nun folgenden Entwicklung bildet sich der Enddarm aus dem dorsalen Teil der Kloake in dem sowohl von rechts als auch von links je eine Plica urorectalis hereinwächst, die sich in der Mitte vereinigen und von cranial nach kaudalwärts weiter verschieben. Zum Schluß stellt sich dies als das Septum urorectale dar, in dem beide Plicae mesenchymatös verwachsen. Bei diesem Stand der Entwicklung sind dann die beiden entodermalen Anlagen des Rectums und der Blase, Urethra und Sinus urogenitalis vollkommen voneinander getrennt. Nach außen liegt die Kloakenmembran, die sich durch ähnliche Seitenfalten in die vordere Urogenitalgrube und hintere Analgrube teilt. Anders konnte nun durch vergleichend-anatomische Untersuchungen feststellen, daß das äußere Keimblatt durch Einstülpung offenbar infolge „positiv chemotaktischen Reizes“ versucht, mit dem Entoderm, das sich entsprechend ausstülpt, zusammenzukommen. Eine gewisse Zeit bleiben beide Rectalanlagen durch eine dünne Epithelmembran voneinander getrennt, die sich bei einer Embryolänge von 22—30 mm öffnet.

Soweit die entwicklungsgeschichtlichen Vorbemerkungen zur Bildung des Enddarmes und Rectums, aus denen ersichtlich ist, daß es sich um einen sehr komplizierten teratogenetischen Vorgang handelt. Bei den Doppelbildungen liegen Störungen in den einzelnen Terminationsperioden vor.

In dem von mir beschriebenen Fall handelt es sich offenbar um eine Störung im Septum urogenitale, wobei bis heute ungeklärt geblieben ist, wodurch diese hervorgerufen wird.

Kornfeld und Feßler haben einen Fall beschrieben, bei dem eine Spaltbildung der ventralen Körperwand vorlag. Dabei ist es zu einer teilweisen Ektopie des Sinus urogenitalis und doppelten Anlage des Sigmoids mit einer charakteristischen Veränderung gekommen. An Hand der unten stehenden schematischen Darstellungen von Kornfeld und Feßler kann man die Art der beginnenden Verdoppelung verfolgen.

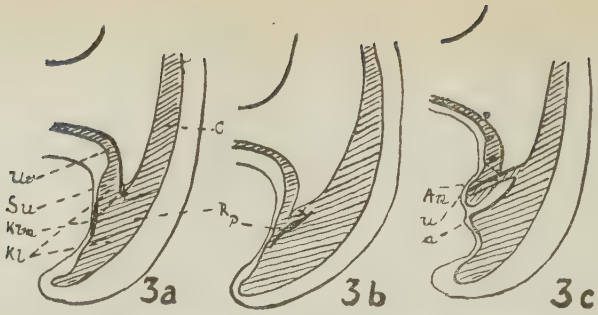

Abb. 3a) zeigt Ursprungsstelle und Verlaufsrichtung der sich später bildenden Plicae urorectales (punktierte Linie), durch die später der hier noch einheitliche Kloakenraum in eine ventro-kraniale Abteilung (Sinus urogenitalis) und in eine dorsokaudale Abteilung (Rectum) zerlegt wird. Ur = Urachus (Allantoisgang), Kl = Kloake, R = Rectumanlage, Su = späterer Sinus urogenitalis, C = Anlage des Colon descendens. Klm = Kloakenmembran, x = Stelle der angenommenen Störung in der Ausbildung der Plicae urorectales (ihr cranialster Teil).

Abb. 3b) Plicae urorectales (P) sind vorgewachsen. + = Stelle der angenommenen Deviation.

Abb. 3c) der Kloakenraum ist in Rectum und Sinus urogenitalis zerlegt; die Kloakenmembran ist in die Urogenitalmembran (u) und in die Analmembran (a) zerlegt Durch die lokalbegrenzte Deviation der Plicae urorectales ist es zur Ausbildung eines blindsackähnlichen Darmanhanges (An) gekommen, der, vom Colon descendens abzweigend, quer durch den Sinus urogenitalis hindurch zur Urogenitalmembran reicht. Bei abnormer Dehiszenz dieser Membran, die durch den verzögerten Verschluß der ventralen Körperwand und durch das abnorm lange Bestehenbleiben des zweischichtigen Zustandes erklärbar ist, kommt es zur (teilweisen) Ektopie des Sinus urogenitalis und zum Vorragen eines Teiles des abnormen Körperanhanges aus dem ektopischen Felde. Die punktierte Linie deutet die Grenze zwischen dem später ektopischen und dem geschlossen bleibenden Teile des Sinus urogenitalis an.

Die jetzt folgenden beiden schematischen Darstellungen stellen Modifikationen der obigen Bilder dar, wie sie für meinen speziellen Fall gedacht werden müssen.

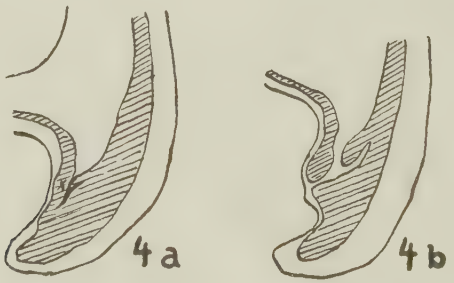

Abb. 4a) zeigt die gleiche Entwicklungsstufe wie bei 3b), lediglich die Störung in der Ausbildung der Plicae urorectalis ist anders gedacht, + = Stelle der angenommenen Störung in der Ausbildung der Plicae urorectales.

Abb. 4b) Endzustand der Entwicklungsstörung, der Sinus urogenitalis ist vollkommen von der Rectalanlage getrennt.

Aehnliche Fälle von Verdoppelung des Enddarmes sind so gut wie nicht bekannt. Erst die Arbeit von Kornfeld und Feßler hat zu einer Klärung dieser äußerst schwierigen Fragen geführt.

Doppelbildungen an anderen Abschnitten des Verdauungstraktes sind verschiedentlich beschrieben worden. Am schwierigsten waren aber bisher die des Enddarmes zu erklären. Und erst durch obige Arbeit ist man zu einer näheren Kenntnis der Veränderungen gekommen. Wie aus den schematischen Darstellungen hervorgeht, besteht eine abnorme Teilung des Sigmoids, wobei der dorsale Schenkel normalen Verlauf nimmt, während der abnorme Teil die Körperwand im Bereich des ektopischen Blasenfeldes durchbricht und blind mit einem Anhang endet. Die gleichzeitigen Veränderungen des Urogenitalapparates sollen hier nicht erörtert werden, da es sich in meinem Falle nur um eine Spaltbildung des Rectums handelt. Ich erkläre mir die Veränderung dabei so, daß es ähnlich wie in obigem Falle durch Störung in der Entwicklung der Plicae urorectales zu einer Spaltung des Rectums gekommen ist. Daß ein gestörter Entwicklungsprozeß stattgefunden hat, beweist m. E. auch die noch vorhandene übernormal lange Sigmoidschlinge, wie es im Operationsbericht ausdrücklich erwähnt wird, wenn auch eine lange Sigmoidschlinge an sich eine noch dem infantilen Zustand entsprechende Erscheinung darstellt, wobei vielleicht auch eine gewisse Koprostase mitgewirkt haben kann. Daß eine Spaltung des Rectums stattgefunden haben muß, beweist, daß neben dem divertikulären Gebilde „ein sehr schmales Rectum“ nach unten führt, wie Dr. Sudhoff im Operationsbericht besonders hervorhebt. Man könnte sich den Vorgang, daß es zu einem so schmalen Rectum gekommen ist, so erklären, daß die nebeneinander herlaufende Entwicklung beider Rectalanlagen sowohl eine lokale als auch eine materielle Einschränkung bedingte. Ob bei dieser Mißbildung noch eine Atresia ani et recti vorliegt, kann man nicht ohne weiteres beweisen. Jedenfalls ist am Damm keine zweite Analgrube sichtbar oder auch nur angedeutet. Diese Tatsache allein spricht aber nicht dagegen; denn Anders führt in seiner vergleichend-anatomischen Untersuchung selbst an, daß die Analgrube in bestimmten Fällen der Atresie fehlen kann.

Die außerordentliche Größe des Divertikels wird durch die dauernde Kotstauung und Unmöglichkeit der Entleerung bedingt worden sein.

Zum Abschluß möchte ich den Herren Prof. Dr. Versé und Dr. Sudhoff für die freundliche Ueberlassung des Themas und des Untersuchungsmaterials, sowie für die freundliche Unterstützung bei der Arbeit meinen herzlichsten Dank aussprechen.

Literaturverzeichnis.

Anders: Die Mißbildungen des Darmkanals und der Verdauungsdrüsen, einschließlich der Kloakenmißbildungen. — Die Morphologie der Mißbildungen des Menschen und der Tiere. Herausgg. v. Schwalbe u. Gruber. Jena 1928.

Broman: Grundriß der Entwicklungsgeschichte. Wiesbaden 1921.

Fütterer und Mitteldorpf: Ein Fall von großem, kongenitalem Divertikel der Flexura Sigmoides. — Virchow's Arch. f. Pathol. Anatom. Bd. 106, 1886.

Hahn: Ueber Duodenaldivertikel; aus: Ergebnisse der Chirurg. u. Orthopädie, Bd. 23; hrsgg. von Payr u. Küttner.

Hansemann: Ueber die Entstehung falscher Darmdivertikel. Virch: Arch. d. pathol. Anatom. Bd. 144, 1896.

Henke-Lubarsch: Handb. d. speziellen pathol. Anatom. und Histologie. Bd. 4, Teil 3. Berlin 1929.

Hertwig, O.: Die Elemente der Entwicklungslehre des Menschen und der Wirbeltiere. Jena 1904.

Kollmann: Handatlas der Entwicklungsgesch. d. Menschen. Jena 1907.

Kornfeld, W. und Feßler, A.: Ein erhalten gebliebener, teilweise ektopischer Sinus urogenitalis, verbunden mit einer Doppelbildung des Sigmoid. Virchow's Arch. f. pathol. Anatom. Bd. 256, 1925.

Marchand, F.: Die Mißbildungen. Aus: Realenzyklopädie der gesamten Heilkunde.

Nauwerk: Zur Kenntnis der Divertikel des Magens. Dt. Med. Wschr. 5/1920.

Schmidt- von Norden: Klinik der Darmkrankheiten.

Sternberg, C.: Darmsystem und Peritoneum; aus: Hdb. d. Pathol. d. Kindesalters; hrsgg. von Brüning u. Schwalbe. Wiesbaden 1913.

Thiele, A.: Entzündliche Darmgeschwüre; aus: Ergebnisse d. Chirurg. u. Orthopädie, Bd. 12.

Umber: Ueber Divertikel im Verdauungstrakt; aus: Münch. Med. Wschr. 35, 1937.

Zufall: Ueber Divertikel und Zystenbildung des Rectums. Inaug.-Diss. Freiburg 1906.

Wallmann: Divertikelbildung. Virchow's Arch. f. pathol. Anatom. Bd. 14, 1858.

Lebenslauf.

Am 16. Dezember 1910 wurde ich, Alfons-Rolf Lothar Steinbach, als Sohn des Oberpostsekretärs Kurt Steinbach und dessen Ehefrau Frida, geb. Werler in Chemnitz geboren. Nach 4 Vorschuljahren in Chemnitz und Waldenburg/Sa. kam ich in die Sexta der Oberrealschule Meerane. Von hier kam ich von der Quinta in die Untertertia der Aufbauschule Waldenburg. 1925 wurde ich auf Wunsch meiner Eltern in die Aufbauschule Dresden-Neustadt aufgenommen. 1930 begann ich das Studium der Medizin in Berlin. Das W/S 1931 und S/S 1932 studierte ich in Jena, während ich das W/S 1932 in München verbrachte. Von dieser Zeit an blieb ich bis zur Beendigung meines Staatsexamens, 18. Aug. 1936, in Berlin. Anschließend nahm ich an dem deutsch-ungarischen Jungärzteaustausch teil und arbeitete in Budapest in der psychiatrischen Universitätsklinik. Den Rest der Medizinalpraktikantenzeit verbrachte ich in der II. Med. Klinik der Charité (Prof. v. Bergmann), im SS-Lazarett Berlin und in der Univ.-Hautklinik Greifswald. — Am 20. Aug. 1937 wurde mir die Bestallung als Arzt erteilt. Seit dieser Zeit war ich im Kreiskrankenhaus Rummelsburg/Pommern und in der III. Chirurgischen Univ.-Klinik Berlin als Assistenzarzt bzw. Volontärassistent tätig. Seit März 1938 bin ich im Kreiskrankenhaus Salzwedel als Assistenzarzt beschäftigt.

Meine akademischen Lehrer waren:

in Berlin: Fick, Krause, Nernst, Trendelenburg, Schlenck;

in Jena: Gräper, Maurer, Plathe, Renner, von Skramlik;

in München: Frank, Mollier, Ritter von Lanz;

in Berlin: von Bergmann, Bessau, Bonhoeffer, Dietrich, Döderlein, von Eiken, Frieboes, Frommold, Gocht, Gohrbandt, Gottron, Heubner, Kopsch, Krauspe, Krückmann, Lenz, Löhlein, Müller-Heß, Rößle, Sauerbruch, Siebeck, Zeiß.